ANGIOME

CAVERNEUX CAPSULÉ

DE L'ORBITE

OPÉRÉ

AVEC CONSERVATION DU GLOBE OCULAIRE

ET RESTITUTION DE LA VISION

PAR

Le Dr GEORGES CAMUSET

MEMBRE DE LA SOCIÉTÉ DE MÉDECINE DE PARIS

MÉDECIN-OCULISTE A DIJON

DIJON

IMPRIMERIE DARANTIERE

RUE CHABOT-CHARNY, 65

—

Avril 1882

DU MÊME AUTEUR

Thérapeutique des troubles fonctionnels de la vision (Paris, 1868).

Tumeur gliomateuse de la rétine (*Gazette des hôpitaux*, juillet 1869).

Note sur une opération de pupille artificielle optique compliquée de l'extraction du cristallin (*H. Baillière*, 1871).

De l'extraction de la cataracte par le procédé à grand lambeau supérieur dans certains cas réputés défavorables (Bulletin de la Société de médecine de Paris, mai 1873).

Articles concernant l'ophthalmologie (Dictionnaire de médecine de Ch. Robin et Littré. 13e édition).

Paralysie de l'accommodation, suite d'angine diphthéritique, guérie rapidement par l'emploi des courants continus (Gazette des hôpitaux, mars 1874).

Sur une affection non encore décrite de la conjonctive bulbaire (Compte-rendu de l'Académie de médecine, avril 1874).

Traitement de la hernie de l'iris par les incisions répétées (Bulletin de la Société de médecine, septembre 1874).

Du développement pathologique du globe de l'œil chez le Cyprin dit Poisson-Télescope (Compte-Rendu de l'Académie des sciences, 19 janvier 1874)

Tracés graphiques des paralysies musculaires de l'œil (Gazette des hôpitaux, mars 1875).

Sondes médicamenteuses pour les affections des voies lacrymales (Société de médecine, 1875).

Lunettes à verres isochromes après l'opération de la cataracte et pour la myopie forte (Société de médecine, 1876).

Introduction de la Vaseline en France. — De la substitution des hydrocarbures onctueux retirés du pétrole à l'axonge et aux glycérolés dans leur emploi comme excipients (Bull. de la Société de médecine, janvier, 1877).

Manuel d'ophthalmologie, un volume de 700 pages orné de 123 figures et d'une eau-forte par M. Firmin-Girard, représentant l'opération de la cataracte, (édition diamant Paris, 1877, G. Masson, éditeur). — Prix 7 fr.

Observation d'un cas de chromhidrose (Gaz. des hôpitaux 1879).

Un nouveau cachet d'oculiste gallo-romain (Gaz. des hôpitaux, 15 décembre 1879).

Sur une particularité que présente l'anisométropie (Gazette hebdomadaire, 2 janvier 1880).

Cataracte d'origine sympathique (Gaz. des hôpitaux 1880).

ANGIOME

CAVERNEUX CAPSULÉ DE L'ORBITE

OPÉRÉ AVEC CONSERVATION DU GLOBE DE L'OEIL ET RESTITUTION DE LA VISION

Par le Docteur GEORGES CAMUSET

MÉDECIN-OCULISTE A DIJON

Le diagnostic des tumeurs orbitaires n'est pas chose facile. La plupart du temps, il n'est possible qu'au cours de l'opération ou même après. « On pourrait, dit Carron du Villards, faire un volume des erreurs qui ont été commises à ce sujet. » Il vaudrait mieux faire un volume des signes diagnostiques qui permettent de les éviter. Nous n'avons pas cette prétention, et en publiant cette note, nous n'avons d'autre but que de rappeler une variété de tumeur assez rare, mais dont les symptômes sont très concordants et assez caractéristiques pour en faciliter le diagnostic *a priori*. Voici en quels termes Mackenzie s'exprime au sujet de ces tumeurs :

« MM. Langenbeck, Bowmann (1) et de Græfe ont rencontré,

(1) Nous n'avons pu nous procurer les observations de Langenbeck et de Bowmann, mais on trouvera plus loin celle de A. de Graefe.

chacun de leur côté une sorte de tumeur dite *caverneuse érectile*, offrant les caractères suivants : absence de douleur, conservation parfaite de la santé générale, développement lent, élasticité et absence de toute induration, conservation relative du jeu des muscles et enfin phénomènes de gonflement et de dégonflement périodiques, après le repas, par exemple, et qu'on peut produire aussi par certains mouvements, en appuyant la tête sur la main. Anatomiquement elle est constituée par une enveloppe extérieure, très résistante, de tissu cellulaire lisse : à la section elle offre une structure en réseau dont les grosses mailles répondent aux lacunes vasculaires et dont la trame est constituée par du tissu conjonctif : elle est remplie d'une énorme quantité de sang (*Mackenzie*, vol. III, p. 162).

Il est difficile d'ajouter un trait saillant à ce petit tableau.

Les tumeurs dont il est question appartiennent à la classe des tumeurs vasculaires, et au genre des angiômes caverneux ; au lieu d'être diffus, comme ces angiômes le sont fréquemment, elles possèdent au contraire une membrane d'enveloppe, une véritable capsule qui les isole et rend leur énucléation facile en permettant de ne léser aucun des organes essentiels qui les entourent ; fait très important au point de vue du pronostic.

On verra, en effet, dans plusieurs des observations suivantes, que le globe de l'œil a été extirpé en même temps que la tumeur, alors qu'il aurait pu être conservé avec une vision rendue meilleure, si le chirurgien, connaissant mieux le fait de l'isolement de ces tumeurs, ne s'était trop hâté de vider entièrement l'orbite avant de s'en prendre d'abord à la tumeur seule.

L'*angiôme caverneux capsulé* (Wirchow) se développe de la manière suivante : « Il se produit d'abord du tissu embryonnaire et des capillaires normaux, puis ces vaisseaux présentent de simples dilatations ; mais bientôt les capillaires dilatés arrivent au contact les uns des autres, de larges communications s'établissent entre eux, et il en résulte un système capillaire à grandes dilatations caverneuses (Cornil et Ranvier). »

Dupuytren avait donné aux angiômes en général le nom de *tumeurs érectiles*. Ils peuvent en effet se distendre par l'afflux du sang sous l'influence d'une émotion, d'un exercice, etc., et présenter alors des pulsations bien nettes. Mais tous les angiômes ne présentent pas ces phénomènes au même degré, et l'angiôme capsulé de l'orbite les présente à peine. La capsule est percée de fines ouvertures communiquant avec les capillaires du tissu adipeux de l'orbite au sein duquel la tumeur se développe. Aussi la turgescence et la flaccidité s'y manifestent-elles très lentement, et les pulsations y sont-elles nulles.

Nous croyons inutile d'indiquer le caractère de *bénignité absolue* de l'angiôme capsulé, qui ne nuit à la santé et aux fonctions visuelles qu'en raison de la place qu'il occupe dans l'orbite. Ajoutons encore que la récidive n'a jamais été observée, et passons au sujet principal de cette note.

OBSERVATION

M. Stéphane Mathieu, âgé de 30 ans, cultivateur à Busserotte, canton de Grancey (Côte-d'Or), vient me consulter le 13 mars 1882, pour une exophthalmie considérable de l'œil droit.

Ce jeune homme, d'une santé parfaite d'ailleurs, ayant encore son père et sa mère bien portants aussi, me raconte ce qui suit :

Vers 1873, il aurait reçu dans l'œil (?) une paillette de fer, en soudant à la forge ; mais il ne s'est produit aucune blessure appréciable et nous ne pensons pas que l'on puisse raisonnablement attribuer à cet accident, si léger et si fréquent chez les forgerons, l'origine de l'affection qui l'amène. Simple coïncidence. Peu de temps après, il a commencé à voir des mouches volantes, des grands serpents noirâtres, surtout au soleil. Puis l'œil s'est mis à rougir à partir de l'angle externe où s'est montré un léger gonflement. Il y a eu un peu de diplopie ; mais le malade n'a guère pris garde à ce symptôme, sur lequel j'appelle son attention.

Au bout d'un an, l'exophthalmie devenait sensible. Elle augmenta ainsi progressivement, sans aucune espèce de douleur, jusqu'au mois de novembre 1878, époque à laquelle Stéphane Mathieu se décida à venir à Dijon consulter M. le docteur Japiot, qui prescrivit l'iodure de potassium. Déjà l'acuité visuelle avait beaucoup diminué. Ce traitement fut prolongé pendant quatre années consécutives sans amener aucune rétrocession de l'exophthalmie.

Pendant le cours de son évolution, la tumeur a présenté quelques alternatives de turgescence quand le malade faisait des efforts, la tête étant penchée, et de semi-flaccidité après un repos prolongé ; la vision, dans ce dernier cas, devenait un peu meilleure, la gêne de la circulation étant moindre.

Examen de l'œil. — Je constate tout d'abord un exorbitisme considérable, avec déviation du globe de l'œil en haut et en dedans.

Les paupières, d'un rouge livide, sont fortement distendues et écartées. La cornée est en grande partie cachée par la paupière supérieure, dont la surface paraît doublée en étendue. La conjonctive palpébrale est soulevée par un œdème séreux, beaucoup plus marqué dans la partie inférieure, où elle forme de gros bourrelets qui débordent la paupière inférieure et se recouvrent de croûtes dont la rupture laisse écouler un peu de sérosité sanguinolente. La conjonctive bulbaire, dans sa partie supérieure, est à peu près normale.

Les mouvements de l'œil, parfaitement libres en haut et en dedans, sont gênés et incomplets en bas et en dehors, les efforts d'abduction ne produisant qu'une faible oscillation du globe.

La pupille, ni plus ni moins dilatée que celle de l'œil gauche, réagit bien synergiquement, sous l'impression de la lumière. La vision, en revanche, est des plus défectueuses ; le malade peut à peine compter et désigner les trois fenêtres de mon cabinet.

A l'*examen ophthalmoscopique*, je constate que les membranes profondes sont saines ; la pupille a l'aspect rosé normal ; seules, les veines centrales sont engorgées et très tortueuses et les artères amincies.

Exploration de l'orbite. — En déprimant les paupières, on peut suivre du doigt et reconnaître le rebord orbitaire dans son entier ; il n'offre aucune saillie anormale et ne paraît pas adhérent à la tumeur.

Si l'on palpe entre trois doigts la région inféro-externe où la tumeur est évidemment développée, on sent une rénitence profonde avec une impres-

sion superficielle de fausse fluctuation due à l'œdème du tissu cellulaire. La tumeur cède un peu sous la pression, mais elle est plutôt élastique que mobile ou réductible. Dans l'angle supéro-externe, on perçoit sous la paupière, à environ un centimètre du rebord orbitaire, un noyau isolé, une bosselure due à la glande lacrymale refoulée par la tumeur, ainsi que l'opération l'a montré.

Aucun bruit de souffle, subjectif ou objectif, aucune pulsation, aucun mouvement d'expansion.

Après cet examen, je pratique séance tenante une ponction exploratrice. Le trocart capillaire, poussé à trois centimètres dans la tumeur à travers la conjonctive, rencontre une résistance fibreuse ; du sang pur s'écoule ; une seconde ponction, faite en un autre point, donne le même résultat, et une partie du sang se répandant sous la conjonctive et dans le tissu cellulaire amène une ecchymose considérable et une turgescence douloureuse de tout le contenu de l'orbite.

Le 14, persistance de l'ecchymose ; l'exophthalmie est encore plus considérable qu'hier. Une bande, modérément serrée, est devenue insupportable et le malade s'est remis à porter sur l'œil un fond de boîte en fer blanc, garni de cuir, qu'il a disposé autant pour se protéger contre l'air extérieur que pour épargner au public la vue de son infirmité.

Diagnostic. — La ponction exploratrice, en évacuant du sang, nous avait permis d'éliminer les idées de kyste, de fibrome, de lipome et d'hypertrophie du tissu cellulaire.

La résistance fibreuse opposée par la tumeur à la pénétration du trocart, l'extrême lenteur de son évolution que n'avait accompagnée aucune douleur, l'âge et la belle santé du sujet, rendaient d'autre part peu probable l'existence d'une tumeur maligne, tel que le mélanosarcôme, le carcinôme et le myôme érectiles qui, offrant une forte vascularisation et souvent des cavités sanguines, auraient pu donner aussi du sang à la ponction. L'absence de tout bruit de souffle, de toute pulsation ne permettait pas d'admettre un anévrisme vrai ou diffus, d'autant plus que celui-ci se développe avec rapidité et succède toujours à un traumatisme ou un effort violent.

Le diagnostic était ainsi ramené aux tumeurs vasculaires des genres suivants : angiôme simple, angiôme caverneux, hématôme enkysté à loges multiples (1), tumeur variqueuse avec hypertrophie des parois veineuses ; et, parmi

(1) Voy. *Fischer, Traité des mal. des yeux.* — Prague, 1846.

ces tumeurs, l'angiôme caverneux plus spécialement désigné par les alternatives de turgescence et de flaccidité relative signalées par le malade.

Dans cette pensée, je voyais la possibilité de conserver intégralement le globe de l'œil, sauf dans le cas où la tumeur eût été intriquée dans le faisceau rétro-bulbaire des muscles moteurs.

Néanmoins, comme en fait de tumeurs orbitaires, il faut faire largement la part de l'imprévu, nous nous outillons de manière à pouvoir au besoin enlever la paroi externe de l'orbite, pendant l'opération qui, proposée et acceptée, doit être faite le surlendemain 16 mars, dans une des chambres particulières que je tiens à la disposition des opérés (1).

Opération. — Le malade étant couché et chloroformisé, nous commençons l'opération avec le concours de M. le docteur Loquin et de M. le professeur Fleurot, qui avait bien voulu examiner le malade et m'éclairer de ses bons conseils.

Suivant le procédé d'Acrel, modifié par Velpeau, la commissure externe est prolongée jusqu'au delà du rebord orbitaire par une incision de 4 centimètres. Le cul-de-sac conjonctival est divisé à son tour par une incision demi-circulaire qui intéresse toute sa partie externe ; puis deux fils passés au sommet des deux lambeaux triangulaires ainsi déterminés et fixés ensuite au moyen d'un morceau de diachylon, l'un sur le front, l'autre sur la joue, nous permettent de maintenir les lambeaux bien renversés et de dégager le champ opératoire.

L'aponévrose orbito-oculaire est divisée ensuite. A l'aide du doigt plongé dans l'orbite et promené sur sa paroi externe, nous reconnaissons que la tumeur n'adhère à la paroi que par de faibles fibres facilement rompues. Nous passons ensuite à la face de la tumeur contiguë à l'œil, et là nous séparons de même des muscles adjacents et du tissu cellulo-adipeux en nous aidant de la spatule mousse. On peut alors aisément la circonscrire avec le doigt.

Elle apparaît sous forme d'une tumeur arrondie, d'un rouge pourpre foncé, de consistance homogène et un peu flasque. Elle semble être pédiculée au voisinage de la fente sphénoïdale. Nous l'engageons dans la chaîne d'un écraseur qui la détache avec la plus grande facilité et, en effet, après l'avoir retirée de la cavité orbitaire, nous constatons qu'elle n'adhérait, au

(1) Clinique, 2, rue Lamonnoye, à Dijon.

fond de l'orbite comme ailleurs, que par de faibles expansions fibreuses.

La glande lacrymale, dont les conduits ont été coupés, est enlevée ; la plaie étanchée et nettoyée ; les paupières sont remises en place et l'incision de la commissure fermée par deux sutures au fil d'argent.

Après une lotion d'eau phéniquée faite sur la région, l'œil est couvert d'une toile fine enduite de vaseline phéniquée au centième, sous une bande roulée.

Suites de l'opération. — Le lendemain 17, gonflement considérable ; l'exophthalmie est peut-être plus accentuée qu'avant l'opération. Pouls plein et vif. Diète légère. Pansement phéniqué continué de même les jours suivants.

Le 19, l'affaissement commence. Enlèvement des sutures. L'opéré se lève et peut faire un tour de promenade.

Le 20, la vision est rétablie au point que la lecture des caractères de 1 centimètre est possible à un pied de distance.

Le 25, l'œil a presque repris sa position normale. La paupière supérieure reste flasque et abaissée, mais elle peut exécuter en haut de petits mouvements qui s'accentueront au fur et à mesure de la rétraction des tissus, distendus pendant si longtemps. Les mouvements de latéralité et d'abaissement du globe sont presque nuls ; la pupille, moyennement dilatée, est peu contractile. L'opéré accuse dans la moitié externe de la peau de la paupière supérieure, une insensibilité due à la section inévitable des filets terminaux du nerf lacrymal.

Ce jour même, 25 mars, il quitte Dijon.

Je le revois le 28 ; son état a peu varié, sauf un léger catarrhe de la conjonctive survenu depuis son départ. Le 12 avril, le catarrhe est guéri, la pupille est normale, la vision encore meilleure. La guérison complète n'est donc plus qu'une affaire de temps, car aucun organe n'a été lésé, à l'exception de la glande lacrymale, et l'on sait qu'elle n'est pas indispensable pour la lubrifaction de l'œil, entretenue suffisamment par le mucus conjonctival (*Hyrtl*, *Desmarres*).

Examen de la tumeur. — Aussitôt après son extirpation, la tumeur présente une forme irrégulièrement ovoïde et aplatie (*fig. 1*) ; elle donne au toucher la sensation d'un petit rein de mouton dont elle a environ le volume.

D'un rouge pourpre foncé, elle mesure 56 millimètres de longueur, 35 de largeur, 18 d'épaisseur. On ne constate pas de pédicule.

Sa surface présente de petites expansions fibreuses, restes de ses adhérences au tissu cellulaire ambiant dans lequel elle s'est développée.

Elle pèse 17 grammes, mais il faut compter, pour l'évaluation exacte de ses dimensions et de son poids, qu'elle a été vidée en partie par deux ponctions exploratrices.

En ouvrant la tumeur (*fig. II*), il s'en écoule du sang pur, et après l'avoir exprimée et lavée, elle se réduit à une trame spongieuse, d'un gris rosé, formée par de nombreuses et fines vacuoles.

Au centre de la tumeur existent trois îlots de tissu plus condensé, d'aspect blanchâtre, et qui paraissent, à l'œil nu, dépourvus de vacuoles.

Examen histologique. — L'examen fait au laboratoire du professeur Charles Robin par M. le docteur Desfossés, chef de clinique de la Faculté de Paris, a donné le résultat suivant :

La tumeur est bien un angiôme caverneux, remarquable par la pureté de son type. Au point de vue anatomique, on peut la diviser en deux portions, une portion *périphérique*, une portion *centrale*.

1° La *région périphérique* (dessinée *fig. III*), montre de larges sinus vasculaires contenus dans une trame fibreuse assez dense. Tout à fait à la périphérie, une sorte de capsule de tissu lamineux englobe la tumeur, la sépare du tissu graisseux de l'orbite et a dû faciliter l'énucléation.

2° La *région centrale* correspond à ces masses blanchâtres qui, sur la coupe, semblent être des foyers de transformation fibreuse et qui ne sont, en réalité, qu'un stade moins avancé de l'évolution de la tumeur. Ces masses sont constituées exclusivement par des capillaires extrêmement nombreux (*fig. IV*), analogues à ceux que l'on rencontre dans les tumeurs érectiles de petit volume. Les trois variétés de capillaires décrites par le professeur Ch. Robin, s'y trouvent entremêlées, et la trame fibreuse qui les unit est analogue à celle qui sépare les grands sinus de la périphérie.

OBSERVATIONS ANALOGUES

Il nous a paru intéressant de joindre à cette observation la plupart des faits analogues déjà connus. Ils ne sont pas nombreux, et, bien qu'un petit nombre seulement ait été suivi de l'examen microscopique, les circonstances qui les accompagnent nous ont cependant permis de les grouper en les rapprochant du nôtre, qui peut être considéré comme le type de cette variété de tumeur orbitaire.

Dupuytren. — (*Journal heb. de médecine, janvier* 1830). — M. N..., pharmacien, portait depuis longtemps une tumeur faisant saillie au-dessus de la paupière supérieure et remontant au devant du frontal. Dupuytren hésitant à opérer parce qu'il croyait la tumeur semi-cancéreuse, semi-érectile, adressa le malade à Boyer. Ce chirurgien décida que la tumeur n'avait aucun rapport avec l'intérieur du crâne et qu'elle était opérable. Une incision fut pratiquée à la paupière supérieure de son bord libre à son bord adhérent; chaque moitié disséquée et retournée, la tumeur fut mise à nu. Dupuytren ayant fait pénétrer son bistouri entre elle et la paroi orbitaire supérieure, constata que ces adhérences n'existaient que vers le sommet de l'orbite; alors, armé d'un bistouri boutonné et de ciseaux courbes, il enleva *tout le contenu de l'orbite.* L'hémorrhagie, abondante d'abord, s'arrêta bientôt avec des boulettes de charpie La tumeur une fois enlevée son volume diminua de moitié; incisée, elle parut composée uniquement d'un tissu érectile semblable à celui des corps caverneux, mêlé à une très petite quantité de tissus cancéreux (?). Le globe de l'œil était sain. Guérison complète au bout de quelques jours. (*Rapporté par Desmarres.*)

Ce cas nous paraît être un angiôme caverneux pur, et ce que l'auteur appelle *tissu cancéreux* doit être un de ces foyers de néoformation tel que ceux que l'on trouve dans notre observation ; leur aspect a, en effet, quelque chose lardacé qui peut faire prendre le change, en l'absence d'examen histologique.

Albert de Græfe.— (*Archiv für Ophthalmologie*, t.VII, A. 2, p. 12). — M. G..., 55 ans, bonne santé, remarque en 1848 que la vue de l'œil droit s'affaiblit. Survient une exophthalmie progressive et lente au cours de laquelle se manifestent, en 1850, quelque névralgies frontales. De Græfe, qui l'examina en 1856, constate un déplacement de la cornée en bas et en dedans et l'abolition de la motilité en haut. La tumeur se développe dans la région de la glande lacrymale. En 1858, l'exophthalmie était telle que l'œil se

herniait au moindre effort. Vision bornée aux gros objets. Veines rétiniennes tortueuses et turgescentes; papille anémiée. En août 1859, cécité presque complète.

Opération : Débridement de la commissure externe ; *énucléation du globe oculaire* ; apparition d'une tumeur de coloration si foncée qu'on la prend pour un sarcome mélanique. Enucléation facile; tissu cellulaire ambiant complètement sain. Guérison rapide.

Tumeur à peu près ovoïde, avec des prolongements et une rainure correspondant au nerf optique. Ses dimensions, après qu'elle eut perdu environ un tiers de son volume par la sortie du sang qu'elle renfermait, étaient de 35 millimètres de long sur 22 à 26 de large. « La tumeur était entourée d'une couche de tissu cellulaire condensé lisse, et la couleur foncée, qu'elle devait à la rétention du sang dans ses mailles, avait été remplacée par une coloration gris-bleuâtre. Sur une coupe, on put y constater une texture réticulée, dans laquelle les mailles représentaient les espaces vasculaires et le réseau les cloisons de tissu cellulaire qui séparaient ces espaces. L'examen histologique montra qu'il s'agissait, dans ce cas, d'une tumeur caverneuse type. »

Manz. — (*Klinische monatsblætter für Augenheilkünde*, 1868). Une femme de 53 ans, se présenta à la clinique, portant un exophthalmos de l'œil gauche. *L'extirpation de l'œil* fut faite d'après la méthode de Bonnet-Arlt et l'examen de la tumeur démontra qu'elle était constituée par des dilatations vasculaires. La tumeur avait commencé à se développer quinze ans auparavant.

Lebert.—(*Abhandlungen aus dem Gebiete der Chirurgie*; Berlin, 1848, p. 88). — Description d'une tumeur congénitale enlevée par Dieffenbach, au-dessous de la paupière supérieure chez un jeune homme âgé de 24 ans. Elle était composée d'un tissu spongieux et aréolaire, et ses parois auraient été constituées par des vaisseaux qui n'auraient pas communiqué avec les aréoles, ce qui ne fut nullement confirmé par les injections. — (*in* Wecker.)

Carron du Villards. —(*Traité des mal. des yeux*. Paris, 1847). — Il se manifeste souvent ? dans l'orbite des tumeurs par anastomose qui ne sont point pulsantes, lors même qu'elles acquièrent tous les jours un certain volume. Elles sont susceptibles d'extirpation et je ne pense point que la ligature de la carotide pût les faire flétrir. J'ai opéré, il y a quelques années, une petite fille de 8 mois portant une tumeur de cette nature, et qui guérit parfaitement. La tumeur était située à la partie inférieure externe de l'orbite. Les paupières commençaient déjà à être envahies (?). Pour la mettre facilement à découvert j'incisai la commissure externe ; puis, je cernai et *énucléai* la tumeur. Cette opération fut suivie d'un succès complet.

Ricci. — (*Dublin quarterly journal*, nov. 1846, p. 338). Il s'agit d'une jeune personne âgée de 22 ans, qui, 16 années auparavant, avait vu survenir une protrusion de l'œil à la suite d'une forte contusion sur la tête, déterminée par une chute. Une première fois on extirpa une tumeur lobulée ronde et rouge pourpre, qu'on déclara être manifestement de nature veineuse. Peu de temps après, une récidive étant survenue, Bowmann enleva l'œil avec la tumeur. Celle-ci aurait été composée d'un amas de veines variqueuses traversées par des cordons tendineux analogues aux fibres tendineuses du cœur.

Ce fait, rapporté par Wecker à côté de l'observation suivante qui lui est personnelle, n'est pas très net comme angiôme. Qu'est-

ce que cet *amas de veines variqueuses?* Les vacuoles de l'angiôme n'ont rien de commun avec la constitution des veines ; elles ne contiennent pas d'épithélium (1). Et puis qu'est-ce que cette *récidive?* L'angiôme ne récidive pas. Peut-être y en avait-il deux, dont le second s'accrut après l'extirpation du premier. En tout cas, cette observation pèche par défaut d'examen histologique.

L. Wecker. — (*Traité des maladies des yeux*, Paris, 1867. — Ier vol. p. 798). — (*Abrégé*). — Mme Lépinay, 31 ans. Exophthalmie progressive et indolore, datant de 14 ans, et ayant débuté peu de jours après une forte contusion de la commissure externe de l'œil droit. Vision fort affaiblie. On perçoit au toucher une tumeur mollasse, faiblement bosselée qui proémine surtout en haut et en dehors.

Diagnostic : *Tumeur fibreuse probablement très vasculaire.*

Extirpation par une incision faite dans le cul-de-sac supérieur de la conjonctive, et après division des muscles droits supérieur et externe, d'une tumeur du volume d'une grosse noix, entourée d'une sorte de capsule fibreuse. La motilité, abolie après l'opération, se rétablit peu à peu. La vision diminua sensiblement à partir du moment où l'œil rentra dans l'orbite ; la papille a pris une teinte nacrée.

L'examen, fait par M. Cornil, démontre que la tumeur est exclusivement composée d'un tissu fibreux circonscrivant de nombreux espaces vasculaires de différentes dimensions, dont *les parois ne sont pas recouvertes d'une couche épithéliale* et dans l'épaisseur desquelles on ne trouve que peu de fibres musculaires.

C. Jeaferson. — (*Ophth. Hosp. Reports*, vol. VII, part. II). — C. M..., âgé de 14 ans, jeune garçon pâle et délicat, m'est amené pour une protrusion du globe gauche. Sa mère rapporte que cette protrusion existait à un léger degré au moment de la naissance, et qu'elle a toujours été en augmentant. Voici son état actuel :

L'œil est déplacé en avant et un peu en haut à un degré tel que les paupières, qui sont un peu œdématiées, ne peuvent se fermer au-devant de lui ; ses tuniques sont fort injectées, la pupille paresseuse, et la vision réduite à la simple perception des gros objets. Les mouvements de l'œil sont parfaitement conservés et il n'existe ni douleur, spontanée, ni douleur à la pression ; parfois de légers élancements et une sensation de tension.

Le plancher de l'orbite est occupé par une tumeur profondément située qui, au toucher, donne une sensation de dureté élastique, et qui, à la pression, semble diminuer de volume ou glisser vers le fond de l'orbite.

Je crus d'abord qu'il s'agissait d'un kyste profond, mais une ponction exploratrice largement faite n'ayant fourni aucun liquide, je conclus qu'il s'agissait d'une tumeur solide.

Voici comment je procédai à l'opération : Une incision fut pratiquée à la partie infé-

(1) V. l'observ. suivante.

rieure sur la conjonctive dans toute l'étendue de la fente palpébrale, et la tumeur fut promptement mise à nu. On constata qu'elle était volumineuse, s'étendait profondément dans l'orbite et *entourait (?) le nerf optique.*

Je jugeai alors nécessaire, pour faciliter l'opération, de diviser largement le canthus externe, car le volume de la tumeur était évidemment considérable, et l'hémorrhagie commençait à se montrer assez alarmante. La tumeur fut aisément séparée des os, avec lesquels elle n'avait aucune connexion, et toute la masse, *tumeur et œil*, fut rapidement énucléée. L'orbite fut bourré de charpie trempée dans le perchlorure de fer. L'enfant, quoique affaibli par l'hémorrhagie, se rétablit promptement.

Cette tumeur, soigneusement examinée par moi, conjointement avec le docteur Philipson, présentait une texture ferme; elle était un peu lobulée et renfermée dans une capsule mal définie. Une section révèle une structure réticulée et spongieuse, qu'on trouve consister en une grande quantité de *vaisseaux sanguins réunis par un tissu cellulaire condensé.* On ne saurait douter qu'il ne s'agissait d'une tumeur vasculaire (érectile), qui, par son développement dans un espace confiné, *avait été soumise à une telle pression qu'elle en était arrivée à un tel état de condensation partielle.* (*Trad. par Testelin in. Ann. d'Oculistique.*)

Voilà encore un angiôme caverneux bien typique. Seulement l'interprétation des faits laisse à désirer, faute encore d'examen au microscope. Ne doit-on pas croire aussi que cette ponction exploratrice, qui ne fournit *aucun liquide*, a rencontré seulement le tissu cellulaire en passant à côté de la tumeur ?

Galezoswki. — (*Traité des maladies des yeux*, 1875, p. 904). — Extirpation, le 3 mars 1874, d'une tumeur développée dans la cavité orbitaire droite d'un enfant de 15 mois, atteint dès sa naissance d'une exophthalmie due à cette tumeur et qui augmentait continuellement. L'examen, fait par MM. Rémy et Parker, a démontré la nature caverneuse bien caractérisée de cette tumeur. Il n'y a pas eu de récidive et l'exophthalmie a diminué.

M. Holmes. — *Tumeur caverneuse de l'orbite compliquée d'un kyste sanguin très volumineux, opérée avec succès et sans inconvénient pour le globe oculaire ou le nerf optique.* — (*Chicago méd. journ.*, vol. XXVIII, janv. 1871).

Une femme âgée de 48 ans était atteinte d'un exophthalmos considérable de l'œil gauche. La cornée avait un aspect normal, mais elle était fortement déviée en dedans et un peu en bas. La pupille était immobile, la paupière supérieure fortement tendue et le bulbe n'exécutait presque plus aucun mouvement. A la région supérieure et externe de l'orbite se trouvait une tumeur à saillie très prononcée.

La cause de cette affection était inconnue. Afin de pouvoir se fixer sur la nature de la tumeur, on résolut d'en extirper une petite portion pour la soumettre à l'examen microscopique. On fit une incision entre la paupière et le globe oculaire vers la partie supérieure et externe du bord orbitaire; mais aussitôt toute la glande lacrymale vint faire hernie à travers la plaie de la conjonctive. On en fit l'extraction.

L'introduction du doigt dans la plaie fit reconnaître une tumeur parfaitement circonscrite, assez dure, remplissant à peu près toute la moitié externe de l'orbite. L'examen

microscopique des tissus avoisinants n'amena la découverte de rien de suspect. L'auteur fit dans la tumeur une incision qui donna issue à 8 ou 10 grammes d'un liquide sanguinolent. Au moyen d'une pince et du manche d'un scalpel, il put enlever tout le kyste.

Après l'extraction de ce dernier, il reconnut la présence, au-dessus et en dehors du bulbe, d'une seconde tumeur qu'il délogea avec la plus grande facilité. L'œil reprit alors sa position normale. Il est fort remarquable que cette seconde tumeur n'ait contracté presque aucune adhérence avec les tissus dont elle était entourée.

Pendant l'opération, ni le nerf optique, ni les muscles de l'œil ne furent lésés. Au bout de 15 jours, la plaie était guérie et l'œil avait retrouvé toute sa mobilité.

La tumeur, enveloppée d'une fine capsule, avait 31 millimètres de longueur, 17 de largeur et 10 d'épaisseur. A l'intérieur elle était cloisonnée et composée de petites loges sans communication entre elles et remplies de sang. La structure de cette tumeur ressemblait à celle d'un corps caverneux. Bien que la membrane d'enveloppe fût riche en vaisseaux, ces derniers ne paraissaient pas avoir pénétré dans l'intérieur de la tumeur. On ne put en effet, découvrir dans celle-ci ni artères, ni veines, ni nerfs. (*Traduit et analysé par le docteur Tedesco, Ann. d'Ocul.*)

EXPLICATION DE LA PLANCHE

FIG. I. — La tumeur entière, après l'extraction. (*Grandeur naturelle*).

FIG. II. — La même, incisée et étalée. — *a*, *a*, *a*, trois centres de néoformation vasculaire, décrits sous le nom de *portion centrale*.

FIG. III. — Coupe dans la région périphérique de la tumeur. — *a*, *a*, capsule ; — *b*, *b*, *b*, vacuoles remplies de sang et formées par les vaisseaux capillaires énormément dilatés ; — *c*, trame fibreuse de la tumeur. (*Grossissement de 30 diamètres*).

FIG. IV. — Coupe dans l'une des portions centrales, constituées par une masse de capillaires des diverses variétés. (*Grossissement de 200 diamètres*).

(Les fig. III et IV gravées d'après le dessin *ad nat.* de M. le Dr Desfossés).

I

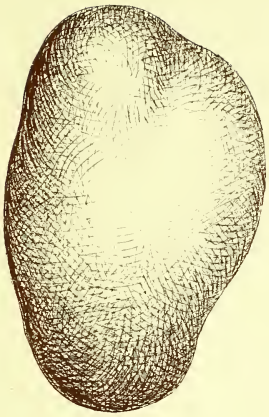

II

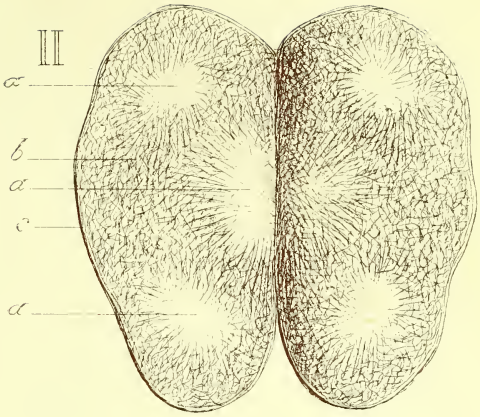

III

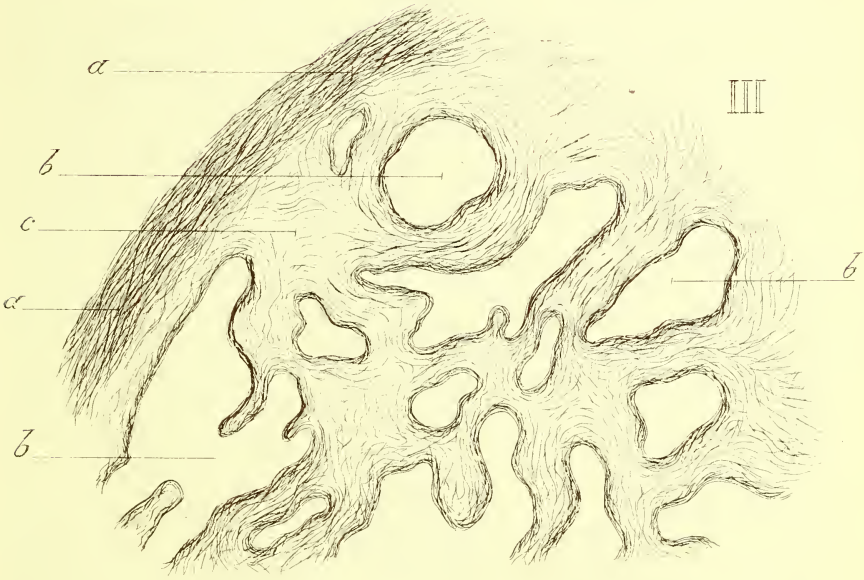

IV



Dr. G. C. ad nat. sculp.